

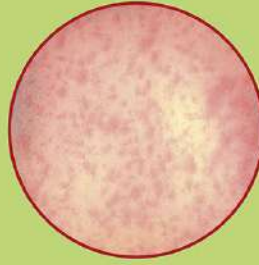
COVID 19, leggiamo la nostra pelle

Covid 19 può colpire anche la pelle e evidenziarsi attraverso manifestazioni cutanee.

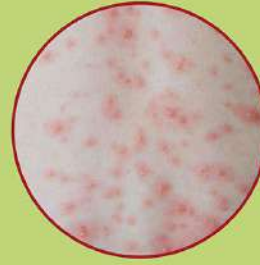È stato osservato che queste manifestazioni sono presenti in modalità diverse sia in pazienti con infezione in corso che in persone asintomatiche.

SINTOMATICI

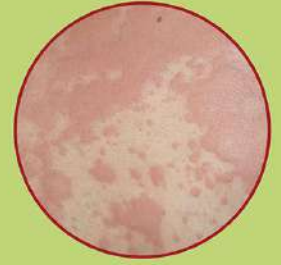Nei sintomatici sono stati riscontrati **rash cutanei** di varia morfologia diffusi su tutto il corpo che insorgono generalmente in concomitanza della classica sintomatologia **COVID19** (stato simil influenzale ecc). In questi casi le manifestazioni riscontrate sono:



Eruzioni cutanee simili per aspetto ai comuni esantemi infantili, ad esempio di tipo **morbilliforme**.



Vescicole simili a quelle della **varicella**.



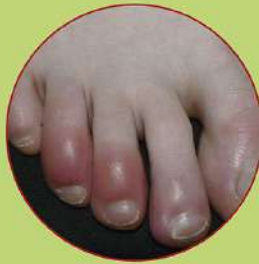Pomfi che ricordano l'**orticaria**.

L'eruzione cutanea può portare prurito, più o meno significativo, ed è di solito fugace, con risoluzione spontanea in alcuni giorni e senza esiti permanenti.

È consigliabile una valutazione dermatologica per la diagnosi differenziale, perché quadri simili possono essere dovuti ad una reazione alle cure farmacologiche in corso.

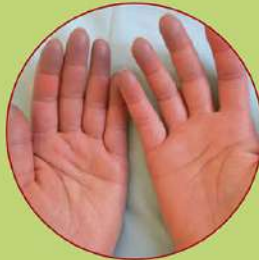ASINTOMATICI

Negli asintomatici si sono osservate **lesioni delle estremità, mani e/o piedi**, che somigliano ai comuni **geloni da freddo**, ovvero macchie rosse, gonfie, con sensazione di prurito/bruciore.



La recente letteratura scientifica raccomanda di **non sottovalutare le lesioni cutanee** che si manifestano in assenza di altri sintomi da Covid19.

Le **manifestazioni cutanee** sopra descritte sembrano colpire in netta maggioranza soggetti in età pediatrica, **bambini, adolescenti** o comunque giovani.



Il paziente che riscontra tali insorgenze è invitato quindi a rivolgersi ad un **dermatologo ospedaliero, al dermatologo di fiducia** o al **medico di medicina generale**.